Das Buch zu
HistoPur online

Ralf Faßbender

Kursskript Histologie

Gewebelehre

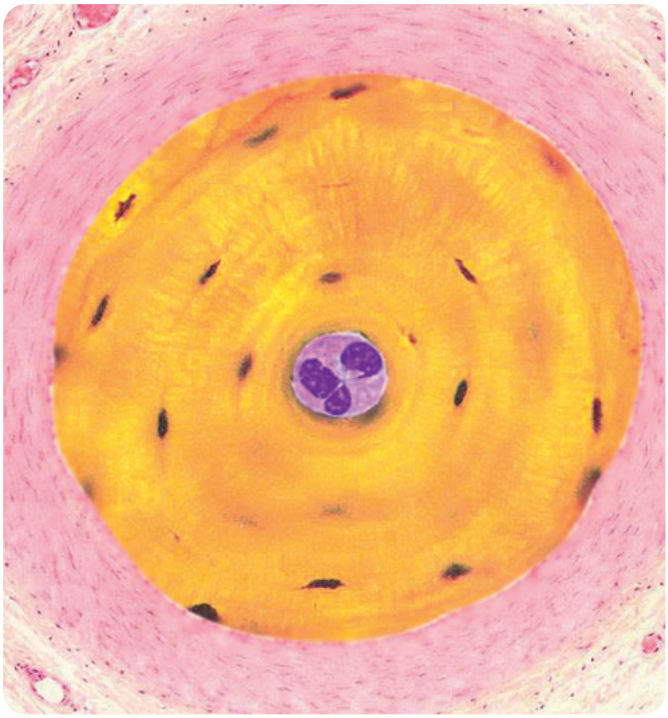

Organlehre

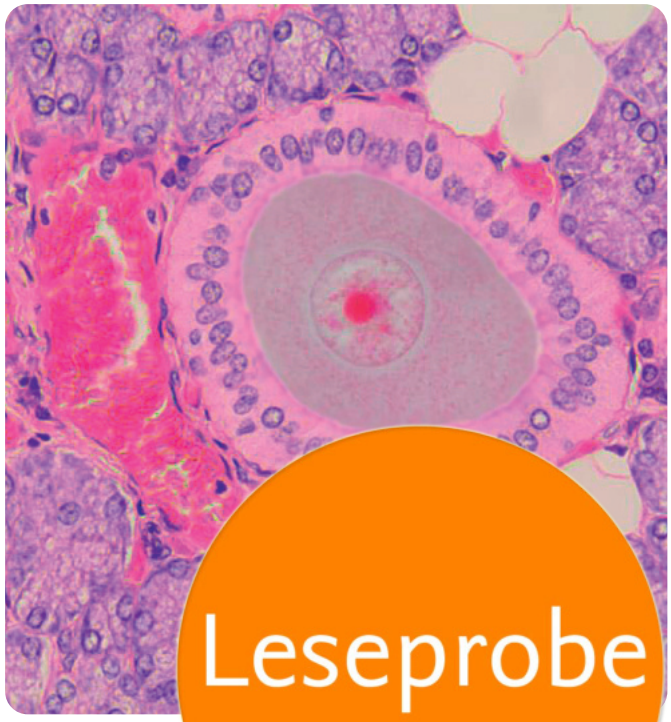

Leseprobe

ELSEVIER

Urban & Fischer

Inhaltsverzeichnis

1 Gewebe . . . 1

2 Epithelgewebe . . . 3
2.1 Einteilung der Epithelien . . . 3
2.2 Drüsenepithel . . . 6
2.3 Zellkontakte . . . 12

3 Binde- und Stützgewebe . . . 15
3.1 Bindegewebe . . . 15
3.2 Stützgewebe: Knorpel . . . 21
3.3 Stützgewebe: Knochen . . . 24
3.3.1 Zellen des Knochengewebes . . . 24
3.3.2 Knochen: Reifestufen . . . 26
3.3.3 Knochenmatrix . . . 28
3.3.4 Knochenauf- und -abbau . . . 28
3.3.5 Epiphysenfuge (Wachstumsfuge/enchondrale Ossifikation/Längenwachstum) . . . 30

4 Muskelgewebe . . . 37
4.1 Glatte Muskulatur . . . 38
4.2 Skelettmuskulatur . . . 40
4.3 Herzmuskulatur . . . 42
4.4 Zusammenfassung . . . 43

5 Nervengewebe . . . 45
5.1 Nervenzelle (Neuron) und Gliazellen . . . 45
5.2 Peripherer Nerv . . . 49
5.3 Ganglien . . . 53
5.4 Enterisches Nervensystem (ENS, intramurale Ganglien, Bauchgehirn) . . . 56
5.5 Schwann-Zelle vs. Oligodendrozyt . . . 59

6 Blutzellen und Blutgefäße . . . 61
6.1 Erythrozyten . . . 61
6.2 Leukozyten . . . 62
6.3 Blut- und Lymphgefäße . . . 64
6.3.1 Wandaufbau von Arterien und Venen . . . 64
6.3.2 Färbungen . . . 68

7 Mundhöhle und Kopfspeicheldrüsen . . . 71
7.1 Lippe . . . 71
7.2 Zunge . . . 73
7.3 Kopfspeicheldrüsen . . . 74
7.4 Zähne . . . 80

8 Verdauungstrakt . . . 87
8.1 Schichtenbau des Verdauungstrakts . . . 88
8.2 Epithelien und Oberflächendifferenzierung des Verdauungstrakts . . . 88
8.3 Ösophagus . . . 89
8.4 Magen (Gaster) . . . 92
8.5 Dünndarm . . . 95
8.6 Dickdarm (Kolon) . . . 100
8.7 Appendix . . . 102
8.8 Differenzialdiagnose des Verdauungstrakts . . . 103
8.9 Histophysiologie . . . 104

9 Organe, die ins Duodenum sezernieren . . . 105
9.1 Leber (Hepar) . . . 105
9.2 Gallenblase (Vesica fellea) . . . 110
9.3 Pankreas . . . 111

10 Endokrine Organe . . . 113
10.1 Hypophyse . . . 113
10.2 Glandula thyroidea (Schilddrüse) . . . 116
10.3 Glandula parathyroidea (Nebenschilddrüse) . . . 117
10.4 Glandula suprarenales (Nebenniere) . . . 119
10.5 Pankreas (endokrin) . . . 121
10.6 Hoden und Ovar . . . 123

11 Lymphatische Organe . . . 127
11.1 T- und B-Lymphozyten . . . 127
11.2 Lymphknoten . . . 129
11.3 Milz . . . 131
11.4 Thymus . . . 134
11.5 Tonsillen . . . 135
11.6 Peyer-Plaque im Ileum . . . 139

12 Respirationstrakt . . . 141
12.1 Epiglottis . . . 141
12.2 Trachea . . . 142
12.3 Bronchus . . . 143
12.4 Bronchioli . . . 144
12.5 Sacculus alveolaris und Ductus alveolaris . . . 145
12.6 Alveolen: Pneumozyten . . . 145

13 Harnorgane . . . 149
13.1 Niere . . . 149
13.2 Ureter (Harnleiter) . . . 152
13.3 Vesica urinaria (Harnblase) . . . 154

14 Männliche Geschlechtsorgane . . . 157
14.1 Hoden (Testes) . . . 157
14.2 Epididymis (Nebenhoden) . . . 159
14.3 Ductus deferens (Samenleiter) . . . 161
14.4 Glandula vesiculosa (Samenblase) . . . 163
14.5 Prostata (Vorsteherdrüse) . . . 164

15 Weibliche Geschlechtsorgane 167
15.1 Ovar (Eierstock) 167
15.2 Tuba uterina (Eileiter) 172
15.3 Uterus (Gebärmutter) 173
15.4 Portio vaginalis (Gebärmuttermund) 175
15.5 Vagina 175
15.6 Plazenta 176
15.7 Mamma (non) lactans und Mamma lactans 178
15.8 Nabelschnur 179

16 Haut: Drüsen, Haare, Mechanorezeptoren 181
16.1 Leistenhaut 182
16.2 Felderhaut 183
16.3 Vergleich Leistenhaut und Felderhaut 186
16.4 Haare 188
16.5 Mechanorezeptoren 189

17 PNS und ZNS 191
17.1 Peripherer Nerv 191
17.2 Spinalganglion vs. peripheres Ganglion 192
17.3 Astrozyten und Pyramidenzellen 195
17.4 Rückenmark 196
17.5 Cerebellum (Kleinhirn) 200
17.6 Hippocampus 201
17.7 Cortex, Gyrus post- und praecentralis 205

18 Rund ums Auge und Ohr 207
18.1 Retina 207
18.2 Augenwinkel 212
18.3 Augenlid 215
18.4 Kochlea 216

19 Artefakt – was ist das überhaupt? 219
19.1 Schmutz 219
19.2 Artifizielle Spalträume und Ablösung 221
19.3 Falten und kaputte Zellen 224
19.4 Seltsame Strukturen 225
19.5 Pathologische Artefakte 228
19.6 Epithel- und Oberflächendifferenzierung 230
19.7 Routinefärbung vs. Toluidinblau-Färbung 231
19.8 Guter Artefakt 233

Register 235

KAPITEL

1 Gewebe

Epithelgewebe

Einschichtig
Platt

Isoprismatisch
(kubisch)
(würfelförmig)

Hochprismatisch
(zylindrisch)

Mehrschichtig
Unverhornt
(Schleimhäute)

Verhornt
(Haut)

Mehrreihig
Alle Zellen haben Kontakt mit der Basallamina, aber nicht alle erreichen die Oberfläche (Respirationstrakt).

Übergangsepithel (Urothel)
Die Literaturangaben weichen voneinander ab, ob es sich um ein mehrschichtiges, mehrreihiges Epithel oder eine Mischform handelt.

Binde- und Stützgewebe

Lockeres Bindegewebe
Unterschiede: z.B. unter dem Hautepithel deutlich mehr Kollagen Typ I als unter dem Verdauungstraktepithel

Straffes Bindegewebe
Geflechtartig (Organkapseln)
Parallelfaserig (Sehnen und Bänder)

Retikuläres Bindegewebe
Kollagen Typ III in lymphatischen Organen, aber nur mittels Versilberung sichtbar zu machen (Milz, Thymus, Lymphknoten, Tonsillen)

Fettgewebe
Weißes und braunes Fettgewebe

Spinozelluläres Bindegewebe
Reich an Fibroblasten, nur im Ovar und Endometrium des Uterus zu finden

Gallertiges Bindegewebe
In der Nabelschnur

Elastisches Bindegewebe
Lunge, Arterien, Knorpel

Stützgewebe: Knorpel
Hyaliner Knorpel (Gelenkknorpel + Respirationstrakt)
Elastischer Knorpel (Ohr + Kehlkopf)
Faserknorpel (auch in Gelenken + Bandscheiben)

Stützgewebe:Knochen
Primäre Ossifikation:
Entstehung des Geflechtknochens
Sekundäre Ossifikation:
Geflechtknochen wird zu Lamellenknochen
Primäre Ossifikation: immer
Sekundäre Ossifikation: mit nur wenigen Ausnahmen
Desmale Osteogenese: aus Mesenchym
Chondrale Osteogenese: aus hyalinem Knorpel, gilt für die Mehrheit der Knochen

Muskelgewebe

Glatte Muskulatur
Unwillkürliche Muskulatur
(Eingeweide)
Zentraler Zellkern
Keine Querstreifung

Skelettmuskulatur
Willkürliche Muskulatur
Viele randständige Zellkerne
Deutliche Querstreifung

Herzmuskulatur
Autonomes Reizleitungssystem
Zentraler Zellkern
Deutliche Querstreifung
Glanzstreifen

Nervengewebe

Peripheres Nervensystem (PNS)
Neurone,
Schwann-Zelle bildet Myelinscheide,
Mantelzellen.

Zentrales Nervensystem (ZNS)
Unterschiedliche Neuronenarten,
Oligodendrozyten bilden Myelinscheide,
Astrozyten,
Mikroglia, Ependymzellen.

Vegetatives Nervensystem (VNS)
Neurone,
Schwann-Zelle bildet Myelinscheide,
Mantelzellen
(Plexus submucosus)
(Plexus myentericus).

Gewebe ohne Zellverband (Blutzellen und Gefäße)

Blutzellen
Erythrozyten: rote Blutkörperchen (Sauerstofftransport)
Leukozyten: weiße Blutkörperchen (Immunabwehr)
Thrombozyten: Blutplättchen (Gerinnung)

Blutgefäße
Arterie – Arteriole – Kapillare – postkapilläre Venole – Venole – Vene

Lymphgefäße
Transportieren Lymphe und Fett aus der Nahrung, aber kein Blut

Abb. 1.1 Gewebetypen des menschlichen Körpers [P668]

KAPITEL

2 Epithelgewebe

2.1 Einteilung der Epithelien

Einschichtige Epithelien

Einschichtiges Plattenepithel
(Gefäßauskleidung = Endothel / viszerales Peritoneum = Mesothel = Serosa)

Einschichtiges isoprismatisches Epithel (kubisch) (Schilddrüsenfollikel / Nierentubuli / Zellen der Drüsen-Azini)

Einschichtiges hochprismatisches Epithel (zylindrisch) (Magen / Darm / Eileiter / Gallenblase / Gebärmutter)

Mehrschichtige Epithelien

Mehrschichtig unverhorntes Plattenepithel
(Zunge / Mundraum / Speiseröhre / Vagina / Kornea)

Mehrschichtig verhorntes Plattenepithel
(Felderhaut und Leistenhaut)

Mehrreihige Epithelien

Mehrreihiges hochprismatisches Epithel
(Trachea / Bronchus / Nebenhoden / Samenleiter)

Übergangsepithel (Urothel)

Diese Epithelart kommt nur in den ableitenden Harnwegen vor (Nierenbecken / Harnleiter / Harnblase / Anfang der Harnröhre).

Abb. 2.1 Einteilung der Epithelgewebe [P668]

Einschichtiges Epithelgewebe

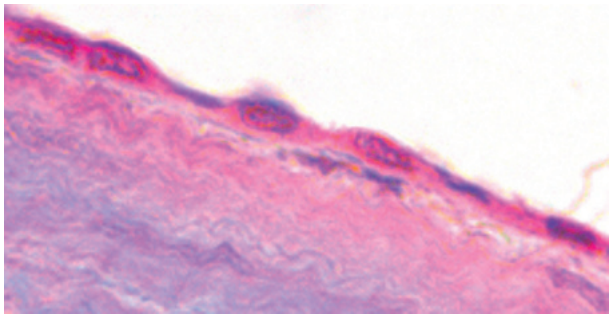

Abb. 2.2 Plattenepithel (Serosa) (Goldner-Färbung)

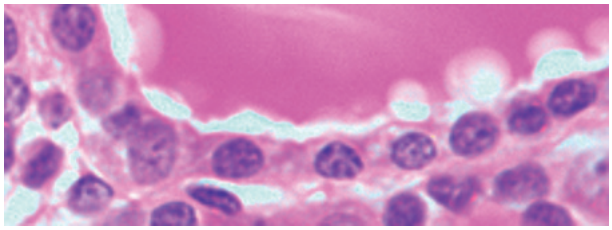

Abb. 2.3 Isoprismatisches Epithel (Schilddrüse) (HE-Färbung)

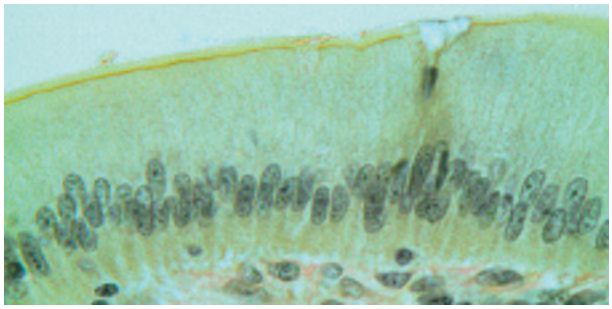

Abb. 2.4 Hochprismatisches Epithel (Darm) (HvG-Färbung)

Mehrschichtiges Epithelgewebe

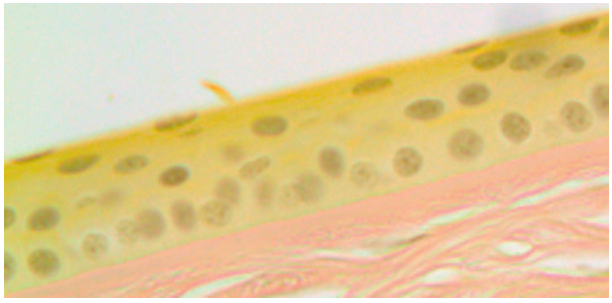

Abb. 2.5 Unverhorntes Plattenepithel (Kornea) (HvG-Färbung)

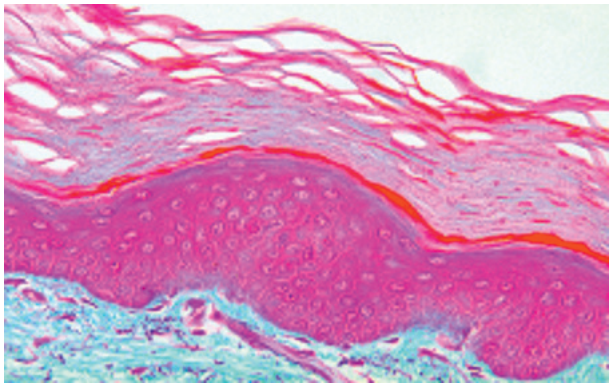

Abb. 2.6 **Verhorntes Plattenepithel (Leistenhaut) (Goldner-Färbung)**

Mehrreihiges Epithelgewebe

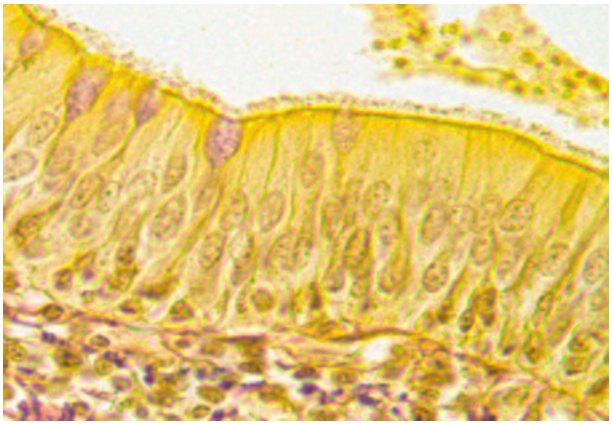

Abb. 2.7 **Hochprismatisches Epithel (Bronchus) (El-HvG-Färbung)**

Übergangsepithel (Urothel)

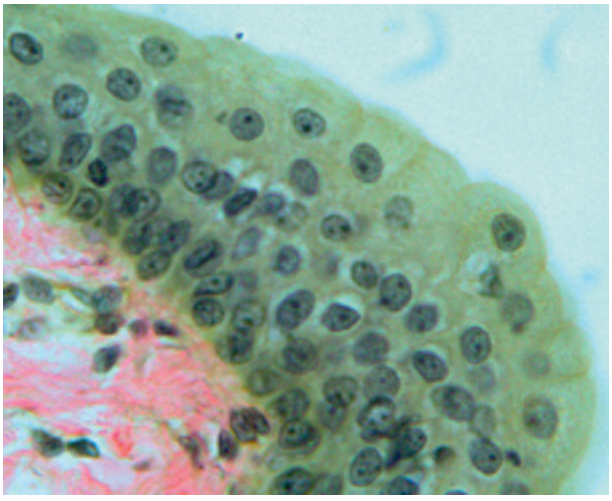

Abb. 2.8 **Harnableitende Wege (El-HvG-Färbung)**

Zusammenfassung

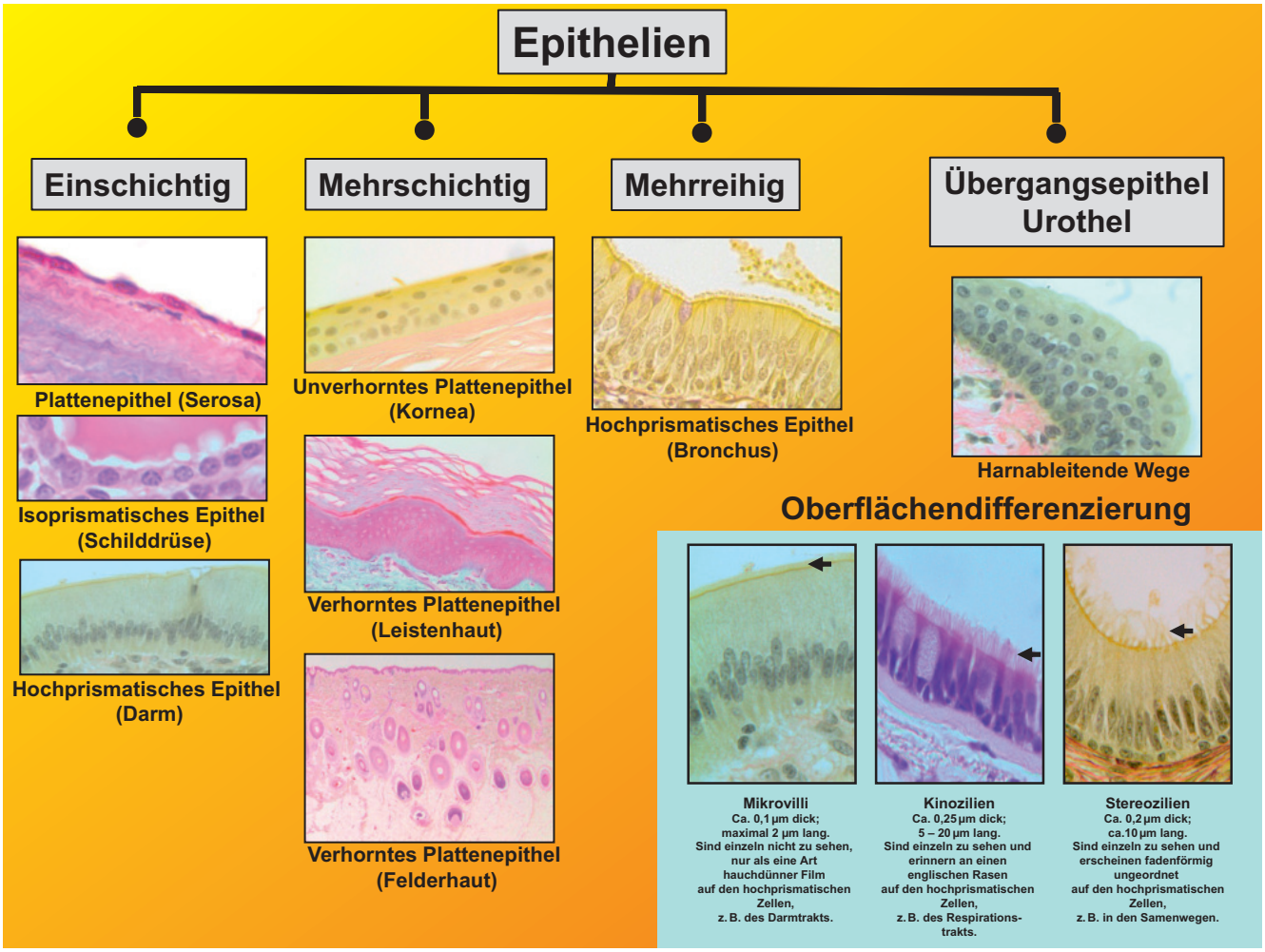

Abb. 2.9 Epithelien in der Zusammenfassung

2.2 Drüsenepithel

Zu den **großen Speicheldrüsen (Kopfspeicheldrüsen)** gehören:

- **Glandula parotidea** (Ohrspeicheldrüse, Syn. Gl. parotis oder Parotis)
- **Glandula submandibularis** (Unterkieferspeicheldrüse)
- **Glandula sublingualis** (Unterzungenspeicheldrüse)

Ohne Nahrungsaufnahme oder andere Reize werden ca. 0,5 l Mundspeichel pro Tag gebildet (Basal- oder Ruhesekretion). Durch die Nahrungsaufnahme, durch Geruch oder Bilder von Speisen und auch durch den bloßen Gedanken an Essen steigert sich die Sekretion bis auf ca. 1,5 l pro Tag. Die Submandibularis liefert ca. 75 % Speichel, die Parotis ca. 25 % und auf die Sublingualis entfällt nur ein sehr geringer Anteil des Sekrets der Mundspeicheldrüsen. Die Literaturangaben sind hier nicht einheitlich.

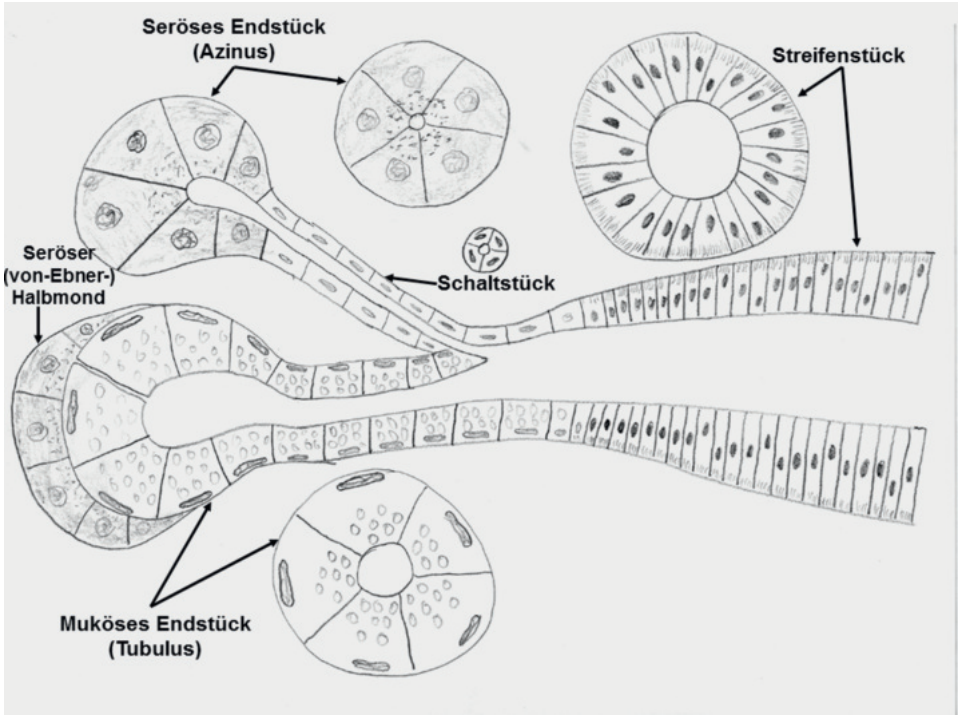

Abb. 2.10 Intralobuläre Drüsenstrukturen [P668]

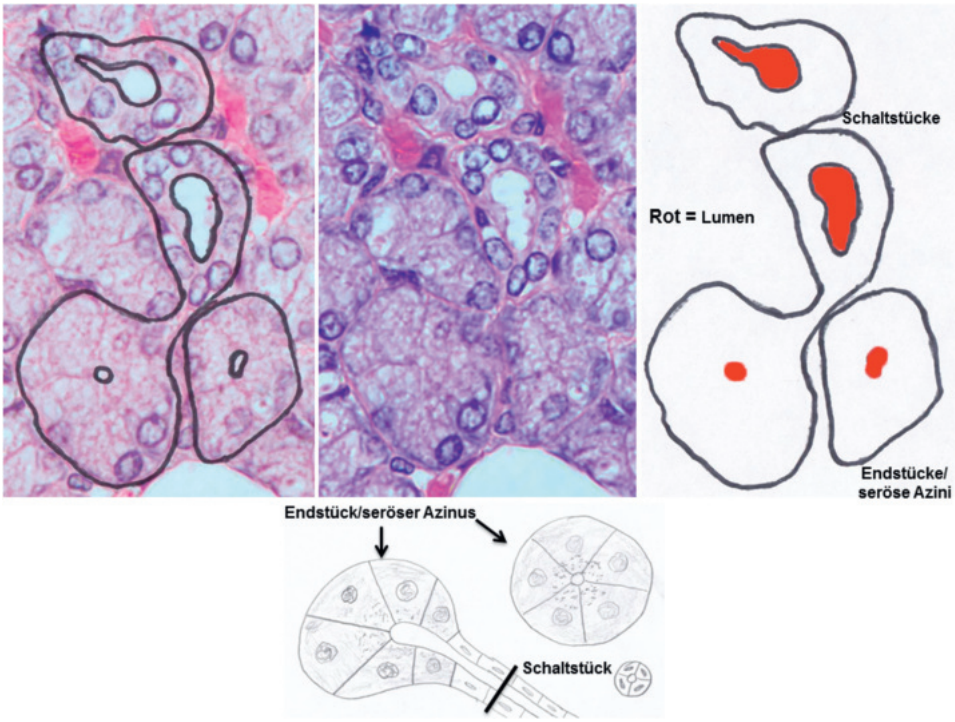

Abb. 2.11 End- und Schaltstück der serösen Azini

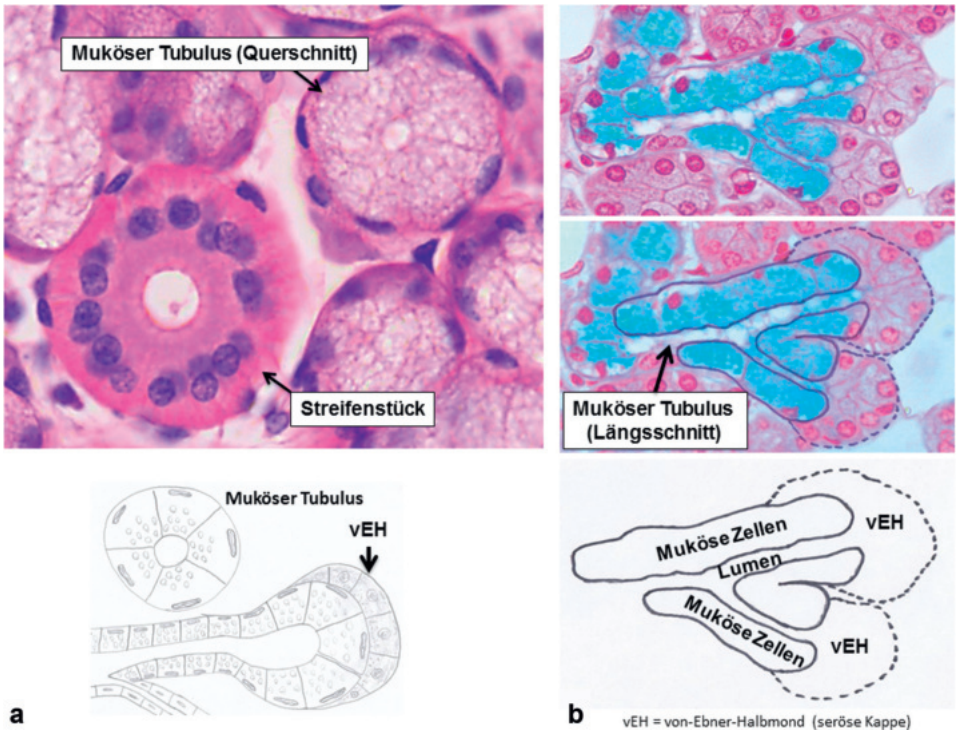

Abb. 2.12 Beispiele gemischter Drüsen, bestehend aus serösen Azini und mukösen Tubuli. a Muköser Tubulus im Querschnitt (HE-Färbung), z. B. Glandula submandibularis (überwiegend serös) oder Glandula sublingualis (überwiegend mukös). **b** Muköser Tubulus im Längsschnitt.

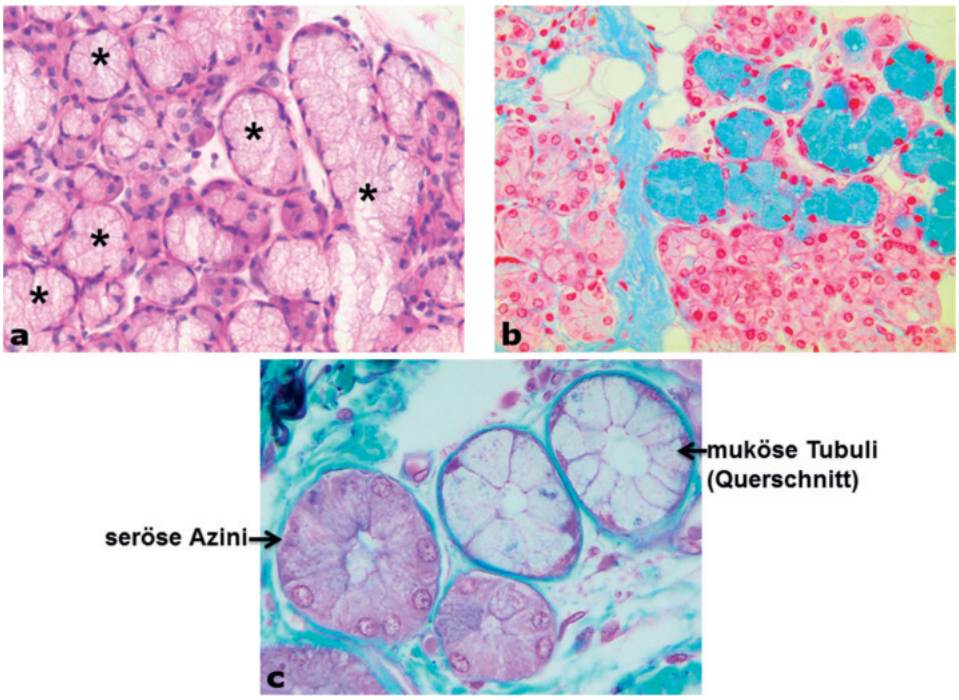

Abb. 2.13 Differenzierung der serösen Azini und mukösen Tubuli. a Muköse Tubuli (*) (HE-Färbung). **b** Hellblau dargestellte muköse Tubuli (Alzianblau-Färbung, Schleimfärbung). Rundliche Strukturen darunter und links davon sind seröse Azini. **c** Die seröse Azini zeigen deutlich runde randständige Kerne bei gut gefärbtem Zytoplasma, die mukösen Tubuli sind nahezu ungefärbt und haben platte randständige Kerne (Toluidinblau-Färbung).

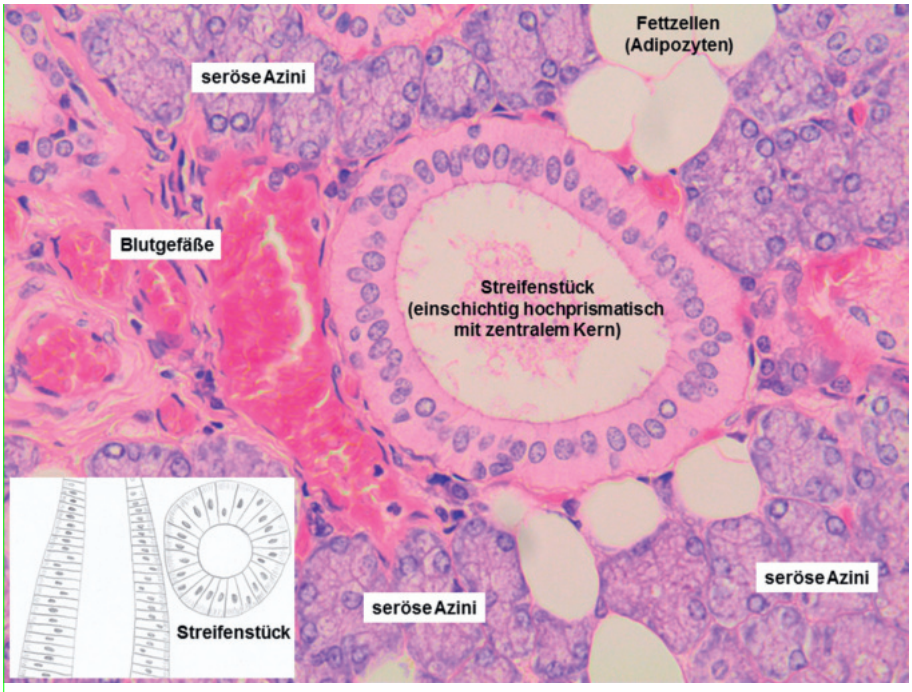

Abb. 2.14 Streifenstück. Hier findet die Resorption von Natrium und Chlorid, die Sekretion von Kalium, Bikarbonat, Kallikrein und Muzinen statt. Zudem wird Primärspeichel in einen hypoosmolalen Sekundärspeichel umgewandelt (Geschmackswahrnehmung, Bakterizid).

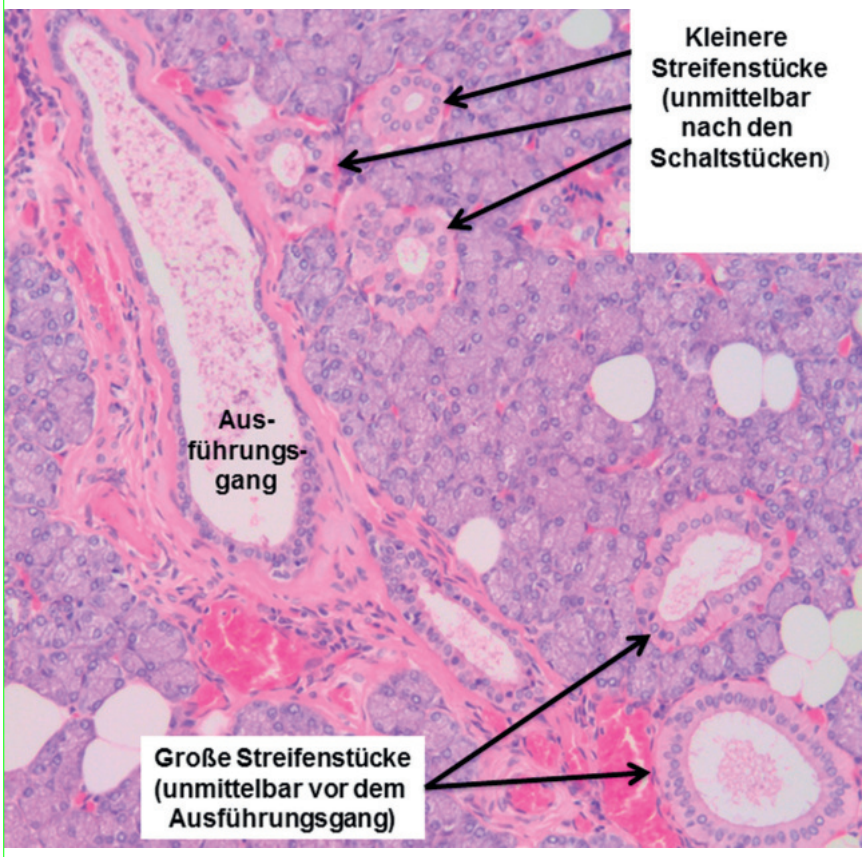

Abb. 2.15 Ausführungsgang. Es gibt Streifenstücke (liegen intralobulär) von einschichtig iso- bis hochprismatisch, umgeben von Azini (oder Tubuli bei gemischten Drüsen). Ausführungsgänge (liegen interlobulär) können einschichtig bis hochprismatisch oder bis zu mehrreihig hochprismatisch sein und sind immer umgeben von reichlich kollagenem Typ-I-Bindegewebe.

Zusammensetzung des Speichels

- **Prolinreiche Proteine:** antimikrobiell, neutralisieren Tannine (aus Beeren, Nüssen, Hülsenfrüchten, Weintrauben, Kräutern, Schokolade, besonders in Tee und Rotwein), dient als Gleitmittel, Kalziumbindung, schützt den Zahnschmelz
- **Muzin-Glykoproteine:** antimikrobiell, ebenfalls Gleitmittel
- **α-Amylase:** spaltet Kohlehydrate (im Magen wird es deaktiviert)
- Außerdem: saure Lipase, Ribonuklease, Immunglobulin A, Lysozym, Lactoperoxidase, Lactoferrin, Wachstumsfaktoren, Haptocorrin

Diese Bestandteile sind sowohl im Primär- als auch im Sekundärspeichel vorhanden. Elektrolyte werden hingegen resorbiert und sekretiert. So werden Natrium- und Chlorid-Ionen resorbiert, H^+ wird durch HCO^{3-} (Bikarbonat) ausgetauscht, wodurch hypotoner, alkalischer Speichel entsteht. Die Alkalität ist wichtig für die Funktion der α-Amylase.

Diese Vorgänge der Bildung von Primär- zu Sekundärspeichel erfolgen im Streifenstück!

Drüsenarten

Form der Sekretabgabe

- **Endokrine Drüsen:** Abgabe des Sekrets direkt in die Blutbahn, keine Ausführungsgänge
- **Exokrine Drüsen:** Abgabe des Sekrets über Ausführungsgänge an die Epitheloberflächen (z. B. Pankreas und Galle in den Dünndarm, Speiseröhre und Magen direkt ins Organ, Kopfspeicheldrüsen in den Mundraum etc.). Die Hautdrüsen sind ebenfalls exokrin, werden aber im Weiteren anders eingeteilt.
  - **Exokrine exoepitheliale Drüsen:** liegen unter der Epithelschicht und deren Basalmembran und geben ihr Sekret über einen Ausführungsgang auf die Epitheloberfläche ab. Dies gilt für die meisten exokrinen Drüsen.
  - **Exokrin endoepitheliale Drüsen:** Dazu gehören die Becherzelle (Schleimproduktion) in Dünn- und Dickdarm sowie im Respirationstrakt, die Paneth-Körnerzellen des Dünndarms sowie Neben-, Beleg- und Hauptzellen des Magens. Mehrzellige Ansammlungen finden sich vereinzelt in der Nasenschleimhaut, im Ureterepithel der Harnröhre und an der Unterseite des Augenlids.

Form der exokrinen exoepithelialen Drüsenendstücke

- **Tubulöse Drüsen:** Schlauch oder Röhre, die mit einschichtigem Epithel ausgekleidet ist (Tubus/Tubuli)
- **Azinöse Drüsen:** beerenförmig (Form einer Him- oder Brombeere); meist einschichtig isoprismatisch (Azinus/Azini)
- **Alveoläre Drüsen:** ähnlich dem Azinus, aber deutlich größerer Gesamtdurchmesser und größeres Lumen (erinnert an einen ausgehöhlten Kürbis)

  Diese drei Grundformen können auch gemischt, verzweigt und gewunden vorkommen:
- **Tubuloazinäre Drüsen:** muköser Tubulus mit einem serösen Azinus am Ende (z. B. Gll. submandibularis und sublingualis)
- **Tubuloalveoläre Drüsen:** Schlauch oder Röhre, an dessen Ende sich ein sackartiges Drüsenendstück befindet (z. B. Prostata, Tränendrüse, Brustdrüse [Mamma lactans])
- **Tubulär verzweigte Drüsen:** Mehrere Tubuli sammeln sich in einem größeren Tubulus.
- **Tubulär geknäuelte Drüsen:** lange Röhre, die platzsparend zu einem Knäuel komprimiert ist (z. B. ekkrine Schweißdrüse, apokrine Duftdrüse).

Die Meinungen zu einigen exokrinen Drüsen gehen stark auseinander! In der Literatur findet man unterschiedliche Angaben zur Form der exokrinen exoepithelialen Drüsen. Dann bleibt nur, sich an die Lehrmeinung der jeweiligen Universität zu halten. Leider!

Sekretart

- **Seröse Drüsen:** bedeutet gleichermaßen, dass es sich um Azini handelt. Isoprismatische Zellen mit rundem Kern bilden ein klares dünnflüssiges Sekret, angereichert mit Enzymen (α-Amylase der Kopfspeicheldrüsen).
- **Muköse Drüsen:** bilden zähflüssiges milchiges Sekret/Schleim (z. B. muköser Anteil der Gl. submandibularis, Gl. sublingualis, Brunner-Drüsen des Duodenums [Dünndarm] oder auch die Becherzellen des Darms und Respirationsepithels).

Muköse Tubuli bzw. Zellen lassen sich mit der Alzianblau-Färbung (hellblau) und der Periodsäure-Schiff-Reaktion/PJS (pink-rot bis magenta) darstellen, nicht aber mit herkömmlichen Routinefärbungen (HE, HvG, Goldner, Azan). Hier erscheinen die mukösen Zellen nahezu ungefärbt!

Abgabemodus (Extrusionsmechanismus)

Der Begriff beschreibt, auf welche Art das Sekret gebildet wird.

- **Ekkrine Drüsen:** Dieser Begriff wird eigentlich nur für die Schweißdrüsen gebraucht. Hierbei werden nur Salz (NaCl) und Wasser aus der Zelle ausgeschleust.
- **Merokrine Drüsen:** Sekretion per Exozytose, Abgabe mittels Vesikel, die im Fall der Kopfdrüsen α-Amylase beinhalten (Enzymgranula auch Zymogengranula genannt).
- **Apokrine Drüsen:** Ein Teil der apikalen Zelle wird mit dem Sekret abgegeben, wodurch die Zelle meist von hochprismatisch zu isoprismatisch oder gar platt wird (z. B. Duftdrüse, laktierende Brustdrüse).
- **Holokrine Drüsen:** Die komplette Zelle gibt ihren Inhalt ab und geht dabei zugrunde (z. B. Talgdrüsen).

WICHTIG!

Die **Hautdrüsen (Schweiß-, Duft- und Talgdrüsen)** sind ekkrin, apokrin und holokrin und werden auf gar keinen Fall mit den Begriffen serös und mukös in Verbindung gebracht!

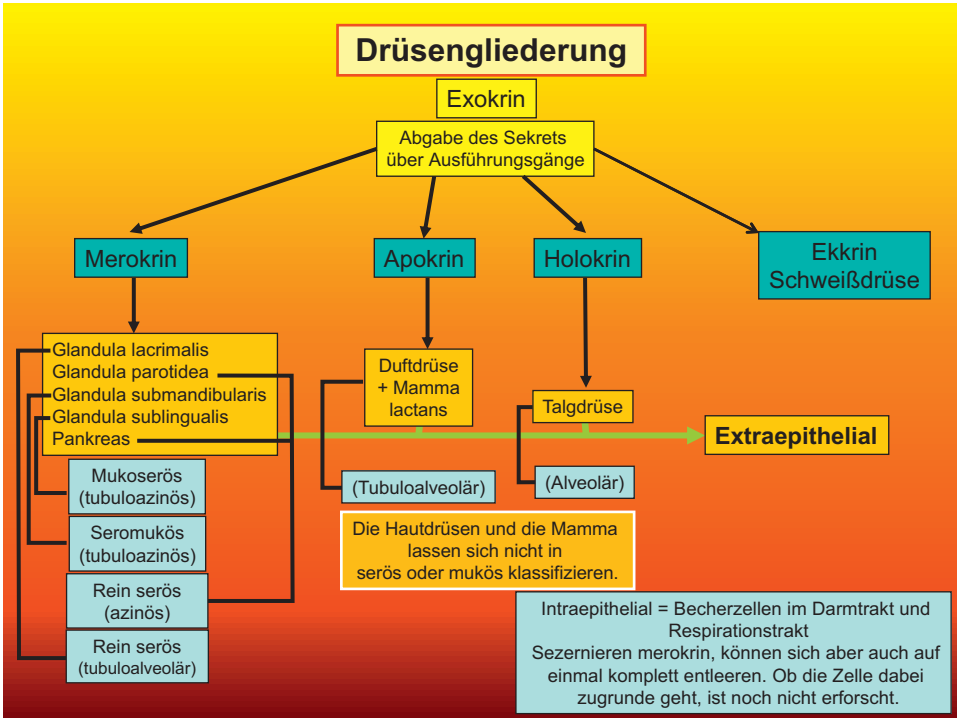

Abb. 2.16 Einteilung der Drüsen [P668]

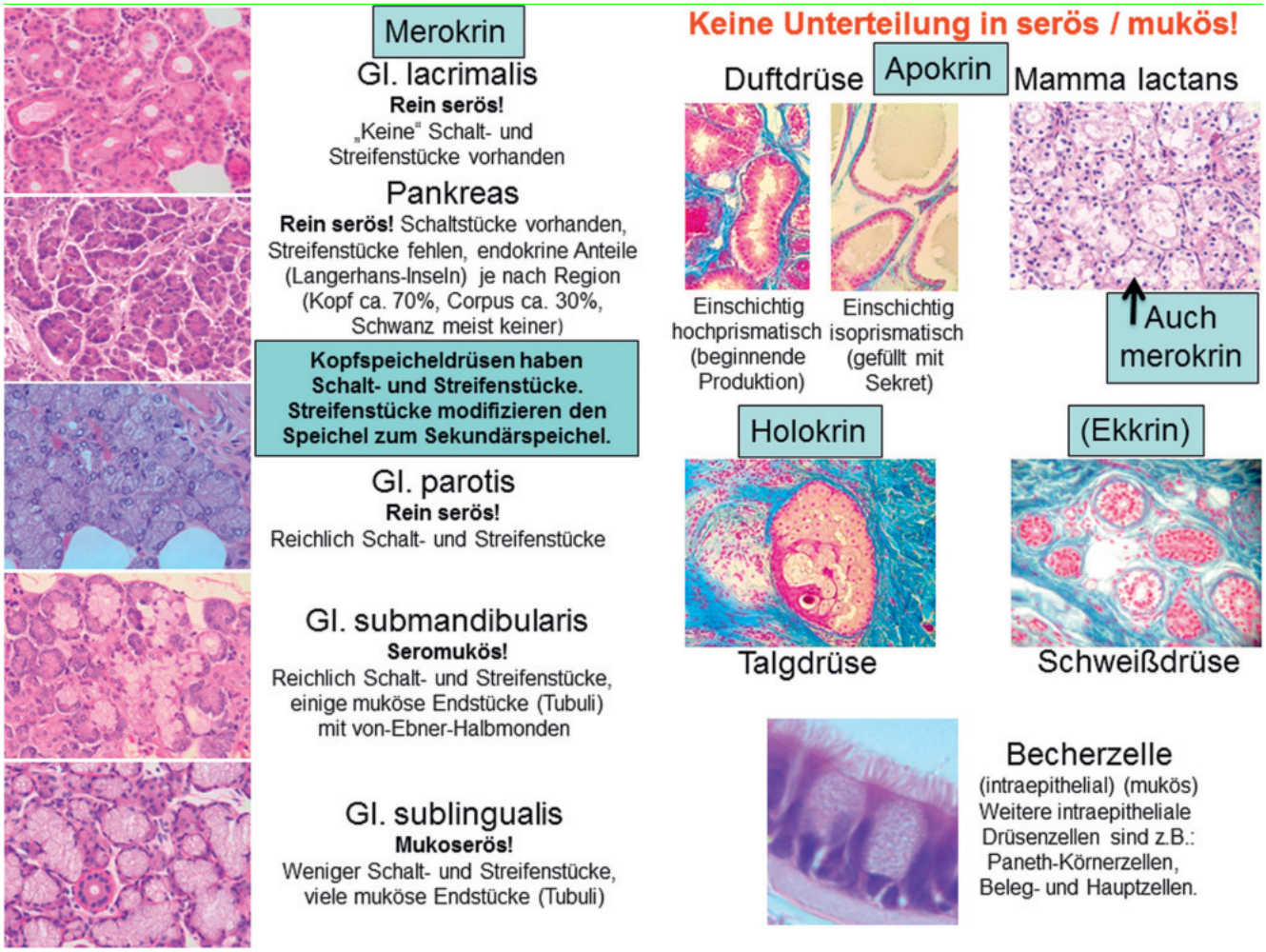

Abb. 2.17 **Sezernierungsarten (Extrusionsarten)**

2.3 Zellkontakte

Verschließende Zellkontakte

Zonula occludens: Tight Junction = Schlussleiste

- Rund um die Zelle, mechanische Funktion: Zusammenhalt des Zellverbands
- Barrierefunktion: Abdichtung des Interzellularraums. An Barrierekontakten werden unterschieden:
  - Barrierenfleck: Macula occludens (fleckförmig)
  - Barrierenzone: Zonula occludens am häufigsten (gürtelförmig um die komplette Zelle)
  - Barrierenfaszie: Fascia occludens selten (streifenförmig)
- Zaunfunktion: basal Kommunikation zwischen den Zellen, apikal gerichteter Stofftransport (Transzytose)

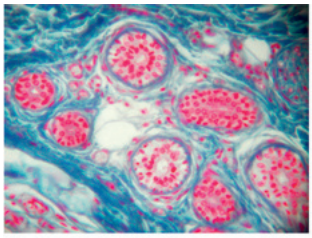

Diese Hautdrüsen sind nicht in serös oder mukös einzuteilen!

Schweißdrüsen
Ekkrine Sekretion, geknäuelt tubulär.
Sezernierende Endstücke sind zweischichtig isoprismatisch.
Ausführungsgänge ebenfalls, aber deutlicher gefärbt.
Myoepithelien helfen bei der Sezernierung.
Aufgabe: Thermoregulation.
Vorkommen: Leisten- und Felderhaut.

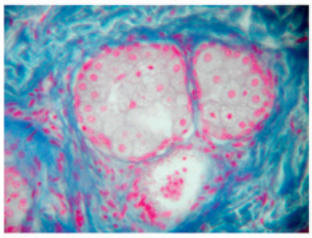

Talgdrüsen
Holokrine Sekretion, alveolär, Ballen aus Epithelzellen seitlich am Haar.
Meist mit Haaren assoziiert – Ausnahme: Anus, Augenlider innen, Glans penis, Präputium, Labia minora.
Ausführungsgang in den Haartrichter.
„Keine" Myoepithelien – der M. arrector pili hilft bei der Entleerung.
Aufgabe: Schutz vor Hautkrankheiten, Krankheitserregern und Chemikalien, verhindert das Austrocknen der Haut.
Vorkommen: Felderhaut.

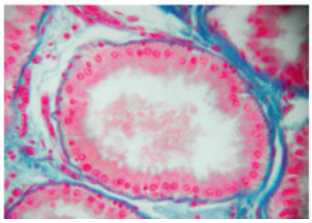

Duftdrüsen
Apokrine Sekretion, geknäuelt tubuloalveolär.
Deutlich größer als ekkrine Schweißdrüsen.
Endstücke, die mit der Sezernierung beginnen, sind einschichtig hochprismatisch.
Endstücke, die mit Sekret prall gefüllt sind, haben ein einschichtig, isoprismatisches oder plattes Epithel und reichlich Myoepithelien.
Aufgabe: Sekretion von Duftstoffen (bei emotionalen Regungen wie Wut, Schmerz, Angst, aber auch Freude, Lust und sexueller Erregung).
Vorkommen: Achselhaut, Analregion, Genitalbereich, bei stillenden Frauen in der Mamille (Montgomery-Drüsen).

Abb. 2.18 Hautdrüsen

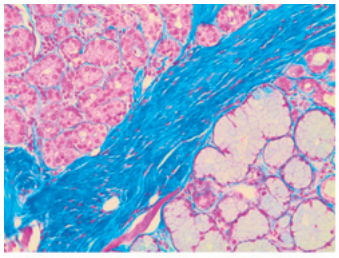

Färbung: Azan
links oben: seröse Endstücke (Azini)
rechts unten: muköse Endstücke (Tubuli)
Mitte diagonal: Bindegewebe

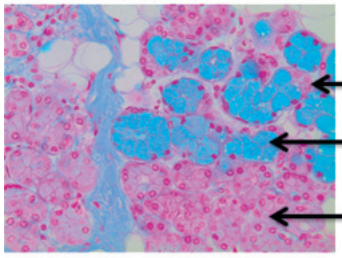

Färbung: Azan + Alzianblau
von-Ebner-Halbmond
muköse Endstücke (Tubuli) durch Alzianblau (Schleimfärbung) dargestellt
seröse Endstücke (Azini)

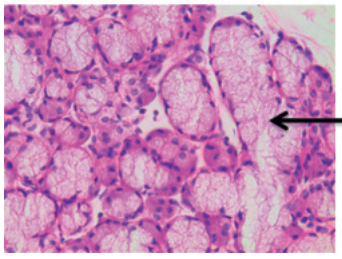

Färbung: Hämalaun-Eosin (HE)
muköse Endstücke werden bei der HE-Färbung fast nicht angefärbt

Abb. 2.19 Anfärbung gemischter Drüsen der Glandula submandibularis

Haftende Zellkontakte bzw. Verbindungen: Zell-Zell-Kontakt

- Verbinden Zellen untereinander
- Zonula adhaerens = Gürteldesmosom (z. B. Epithelien)
- Fascia adhaerens = Streifendesmosom (z. B. Glanzstreifen Kardiomyozyten/Herz)
- Punctum adhaerens/Desmosom (Macula adhaerens) = Punktdesmosom (z. B. Epithelien)

Haftende Zellkontakte bzw. Verbindungen: Zell-Matrix-Kontakt

- Verankert Zellen mit dem Untergrund (Basallamina oder EZM/ECM)
- Hemidesmosomen: basaler Zellpol, verbunden mit der Basallamina
- Fokale Kontakte (Adhäsion): basaler Zellpol, verbunden mit der extrazellulären Matrix (EZM/ECM)

Kommunizierende Zellkontakte bzw. Verbindungen

- Gap Junction (Nexus): Kommunikation zwischen den Zellen (elektrisch, chemisch, Molekültransport)
- Synapsen: beschreibt primär die Kommunikation von Nervenzellen, aber auch von einer Nervenzelle zu Sinneszellen, Muskelzellen, Drüsenzellen. Funktionieren über Botenstoffe Neurotransmitter.

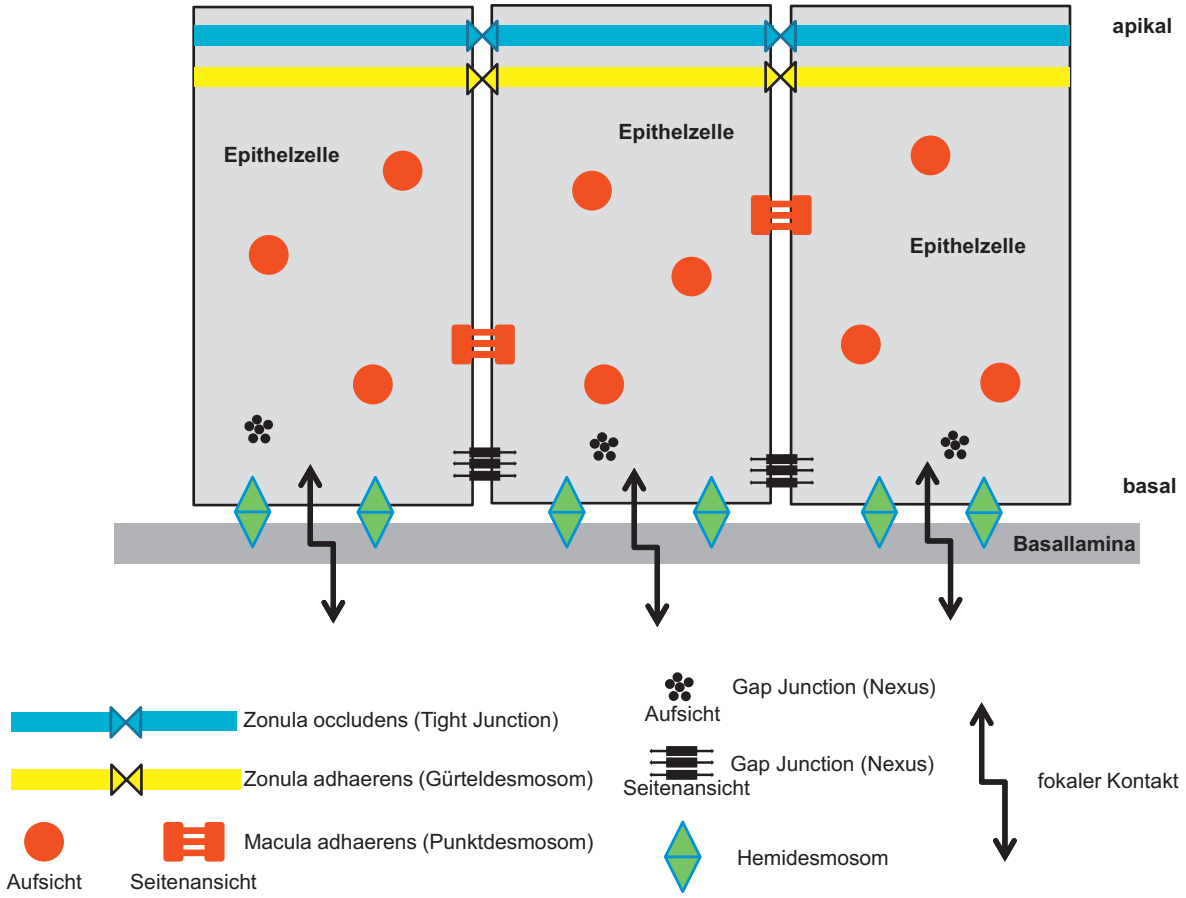

Abb. 2.20 Unterschiedliche Zellkontakte [P668]

Kursskript Histologie

Histologische Präparate mühelos unterscheiden und identifizieren!

Dieses Skript bietet Ihnen praktische, leicht verständliche und sofort nachvollziehbare Erklärungen zu den gängigen Präparaten des histologischen Mikroskopierkurses von der Gewebe- bis zur Organlehre. Mit Hilfe dieses Skripts direkt neben dem Mikroskop ist es Ihnen problemlos möglich, ein Präparat richtig zu erkennen und sich gleichzeitig einzuprägen, welche charakteristischen Strukturen dabei helfen, dieses Präparat korrekt zuzuordnen.

Eine anschauliche und ausführliche Differenzialdiagnose für Artefakte sorgt dafür, dass versehentliche künstliche Strukturen in Präparaten sicher identifiziert und nicht mehr mit "echten" Zellstrukturen verwechselt werden. Der Autor hat jahrelange Erfahrung in der Durchführung des Mikroskopierkurses und von speziellen Kursen zur Prüfungsvorbereitung in der Histologie. Er ist bestens vertraut damit, was den Studierenden Probleme bereitet, wie man Sachverhalte verständlich erklärt und welche Merkhilfen dafür sorgen, dass das Gelernte auch im Gedächtnis bleibt.

Das Skript richtet sich nicht nur an Studierende der Humanmedizin, sondern ist auch für Studierende der Zahnmedizin ein perfekter Begleiter.

Kursskript Histologie
Faßbender, R.
2020. 240 S., Spiralbindung
ISBN: 978-3-437- 43026-8

ELSEVIER elsevier.de

Empowering Knowledge